

请您诊断

病例 173

病例资料 患者,女,14岁,闭经1年。查体:高雄体征,面部痤疮,唇上及下颌部见细须,声音低沉,乳房发育(Tanner IV期),右侧附件增厚。超声见右卵巢内2.3 cm大小暗区,内见网格状强回声,周边回声增强,彩色多普勒血流成像(CDFI)显示血流丰富。实验室检查:睾酮2.31 ng/mL(正常值0.1~0.95 ng/mL),其余常规实验室检查及胸片未见明显异常。MRI检查见图1~8。

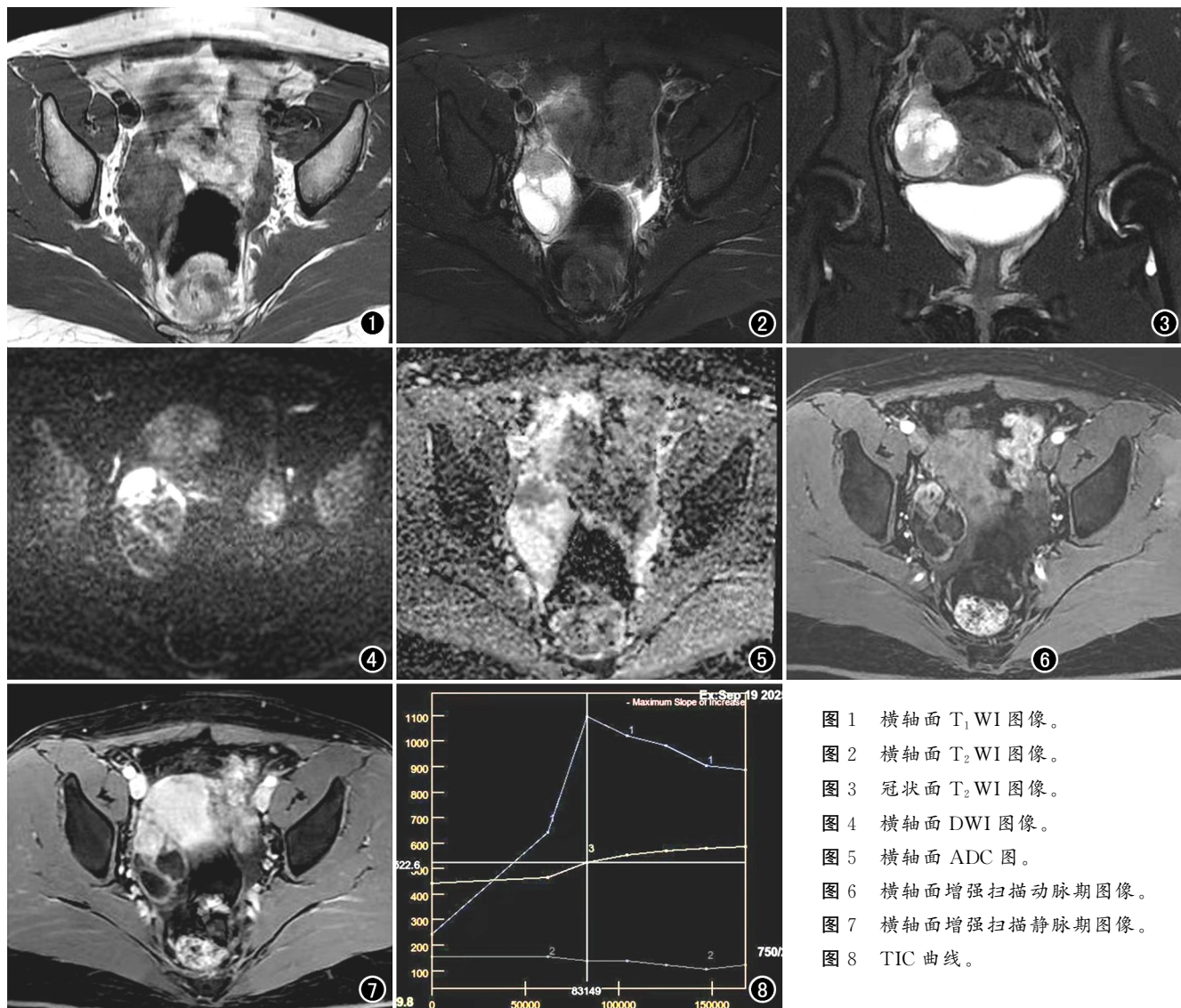


图1 横轴面 T₁ WI 图像。
图2 横轴面 T₂ WI 图像。
图3 冠状面 T₂ WI 图像。
图4 横轴面 DWI 图像。
图5 横轴面 ADC 图。
图6 横轴面增强扫描动脉期图像。
图7 横轴面增强扫描静脉期图像。
图8 TIC 曲线。

栏目说明 为了增加与读者的交流和互动,本刊从2007年开始设立《请您诊断》栏目,欢迎广大读者参加分析诊断,我们将请专家对图像和分析进行点评,共同提高。

当期答案在2个月后的杂志上公布(如1月份的问题答案在3月份的杂志上公布),读者须在间隔的时间内将答案及相关诊断依据寄至编辑部(以寄出邮戳日期为准,第1期的答案在3月20日之前寄回有效,逾期无效,以后每期依此类推),同时欢迎E-mail参与答题。本刊自设立《请您诊断》栏目以来,得到了广大读者的大力支持,现将2026年度本栏目的奖励办法公布如下:按全年参与答题的读者诊断正确的次数排序。第1名邀请参加下一年度本刊的学术会议并免会务费;第2名邀请参加下一年度本刊的学术会议并免一半的会务费;第3~5名免费赠送下一年度本刊全年杂志各一套。获奖名单将在明年的杂志上公布,欢迎广大读者继续踊跃参与!